



## Bloqueo auriculoventricular inducido por risperidona en dosis altas

Sr. Director:

La risperidona es un fármaco antipsicótico, derivado benzoisoxazólico que se clasifica dentro de los denominados “antipsicóticos atípicos” dado que, a diferencia de los convencionales que son antagonistas dopaminérgicos (D2), son antagonistas serotoninérgicos (5-HT<sub>2</sub>) y dopaminérgicos (D2), lo que da lugar a diferencias farmacológicas importantes, como una menor incidencia y gravedad en los efectos adversos extrapiramidales<sup>1</sup>.

La utilización de los antipsicóticos atípicos en el tratamiento de la esquizofrenia es cada vez mayor, motivado en principio por la mejor tolerancia que presentan estos tratamientos. No obstante, las dosis empleadas en la práctica médica son en muchos casos superiores a las dosis recomendadas por las guías terapéuticas más relevantes, lo que puede hacer aumentar el riesgo de aparición de efectos adversos dependientes de la dosis<sup>2</sup>.

A continuación, se describe el caso de un paciente con un bloqueo auriculoventricular (AV) por ingesta de risperidona a altas dosis.

### Descripción del caso

Se describe y comenta el caso de un hombre de 40 años con antecedentes de VIH (+) en tratamiento antirretroviral con estavudina (40 mg/12 h), didanosina (250 mg/24 h), tenofovir (245 mg/24 h) y lamivudina (300 mg/24 h), VHC (+) y VHB (+), que ingresa para su estabilización en un hospital psiquiátrico de media estancia, con el diagnóstico de esquizofrenia paranoide en tratamiento con risperidona a dosis de 9 mg al día. Las pruebas que se le realizaron en el momento del ingreso fueron normales y la medición del parámetro PR en el electrocardiograma (ECG) fue de 156 ms (fig. 1). Los días posteriores, y ante la falta de mejoría del paciente, se decidió aumentar de manera progresiva la dosis de risperidona hasta 15 mg /24 h. El resto del tratamiento incluía antirretrovirales, omeprazol (20 mg/24 h), biperideno (2 mg/12 h), acetato de megestrol (400 mg/24 h), lorazepam (5 mg/12 h) y lormetazepam (2 mg/24 h). A los 15 días de producirse el aumento de dosis de la risperidona, se observó en el ECG un alargamiento del PR, siendo progresivo en los dos primeros ciclos y haciéndose constante con un valor de 228 ms hasta la onda P no conducida (fig. 2), por lo que, dada la gravedad de la situación y ante la posibilidad de que risperidona pudiera estar relacionada con esta alteración, se disminuyó la dosis a 9 mg/24 h y se decidió realizar un ECG de control semanal. Posterior a esta reducción de dosis, se observó una normalización progresiva del valor PR (fig. 3).

No obstante, debido al empeoramiento de la clínica psiquiátrica del paciente, se decidió volver a aumentar la dosis de risperidona

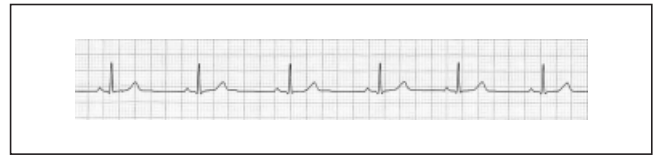


Fig. 1. ECG basal. Risperidona a dosis de 9 mg al día. Valor PR 156 ms.

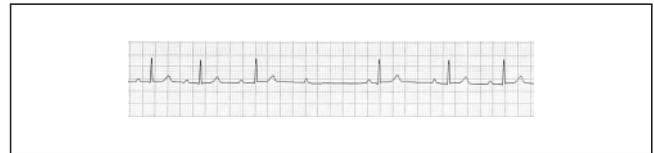


Fig. 2. ECG con risperidona a dosis de 15 mg al día. Valor PR 228 ms.

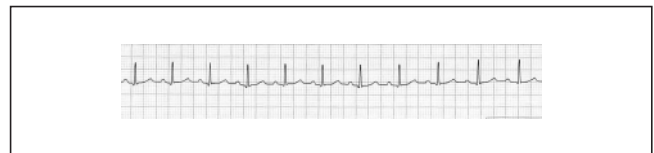


Fig. 3. ECG de normalización. Risperidona a dosis de 9 mg al día. Valor PR 172 ms.

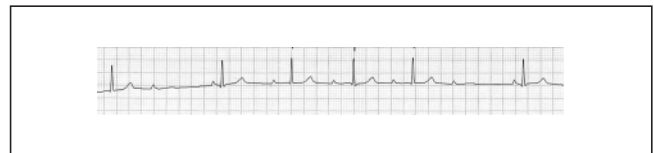


Fig. 4. ECG con risperidona a dosis de 15 mg al día. Valor PR 244 ms.

a 15 mg/24 h, manteniendo el control electrocardiográfico semanal. A los quince días, el ECG mostró nuevamente un alargamiento del PR, progresivo en los primeros dos ciclos y haciéndose constante con un valor de 244 ms hasta la onda P no conducida (fig. 4), por lo que se suspendió de forma definitiva la risperidona.

Con la finalidad de descartar alguna causa no farmacológica sobre el hecho acontecido y ante la duda del tipo de bloqueo AV de segundo grado que desarrolla el paciente, se solicitó una consulta al servicio de cardiología, que, tras revisar los electrocardiogramas, concluyó que el tipo de bloqueo AV era de segundo grado tipo I de Mobitz o bloqueo AV de Wenckebach. Asimismo, se le realizó un ecocardiograma que no mostró ninguna anomalía cardíaca.

### Discusión

El bloqueo AV es una alteración de la conducción del impulso cardíaco del nódulo sinusal a los ventrículos que es necesario evaluar porque, en última instancia, puede determinar un síncope o una parada cardíaca<sup>3</sup>.

El bloqueo AV puede ser de primer grado, denominado conducción AV prolongada, que se caracteriza por un intervalo PR superior a 0,2 s; de segundo grado (bloqueo AV intermitente)

cuando algunos impulsos auriculares no son conducidos al ventrículo, y de tercer grado cuando el impulso auricular no se propaga a los ventrículos. A su vez, el bloqueo cardíaco de segundo grado se subdivide en tipo I y tipo II de Mobitz. El tipo I consiste en una prolongación progresiva del intervalo PR anterior al bloqueo de un impulso auricular, se observa con mayor frecuencia como una alteración transitoria en los infartos de la pared interior o por intoxicación farmacológica con la digital, los bloqueadores beta y los antagonistas del calcio. Por otro lado, el tipo II es cuando la conducción fracasa de forma brusca e inesperada sin que exista un cambio precedente en el intervalo PR. A diferencia del bloqueo secundario tipo I, el tipo II tiende a progresar a un bloqueo cardíaco completo, por lo que resulta importante su diagnóstico<sup>3</sup>.

El bloqueo AV no aparece descrito como efecto adverso en la ficha técnica de risperidona<sup>4</sup>; sin embargo, en los estudios previos a su comercialización, que incluyeron a 2.607 pacientes, se observó la aparición de palpitaciones, hipertensión, hipotensión, bloqueo AV e infarto de miocardio con una frecuencia de 1/100 a 1/1.000 pacientes<sup>1,5</sup>. En la literatura biomédica no se encuentran casos en los que se haga referencia a la aparición de bloqueo AV de segundo grado asociado a risperidona.

La aplicación del algoritmo del Sistema Español de Farmacovigilancia (modificado de Karch y Lasagna), empleado para valorar la imputabilidad y el origen causal de la posible reacción adversa por risperidona, obtuvo un resultado de definida. La reacción adversa fue comunicada al Centro de Farmacovigilancia regional desde donde nos informaron que, hasta el momento, no había en FEDRA, la base de datos nacional de sospechas de reacciones adversas a medicamentos, ninguna notificación de bloqueo AV asociado a risperidona.

Las guías de consenso más relevantes para el tratamiento de la esquizofrenia recomiendan una dosis de mantenimiento de risperidona de 4-6 mg al día<sup>2,6</sup>. Sin embargo, en algunos casos de mayor gravedad puede ser necesario utilizar dosis más altas, siendo 16 mg la dosis diaria máxima autorizada por la ficha técnica<sup>4</sup>. En el caso que se describe, la dosis relacionada con el bloqueo AV es de 15 mg. Se recomienda, por tanto, sobre todo en los pacientes con dosis altas de antipsicóticos, considerar el aumento del riesgo de aparición de efectos adversos, con objeto de detectarlos y corregirlos con la mayor prontitud y eficacia posibles.

E. Rodríguez-García<sup>a</sup>  
y L. Ozcariz-Collar<sup>b</sup>

<sup>a</sup>Farmacéutica Especialista en Farmacia Hospitalaria.  
Hospital San Juan de Dios. San Sebastián. España.

<sup>b</sup>Médico Especialista en Medicina Familiar.  
Hospital San Juan de Dios. San Sebastián. España.

## Bibliografía

1. Risperidone. DrugDex<sup>®</sup> drug evaluation. Micromedex healthcare series 2007.
2. American Psychiatric Association. Practice guideline for the treatment of patients with schizophrenia. 2.<sup>a</sup> ed. 2004.

3. Braunwald E, Fauci A, Kasper D, Hauser S, Longo D, Jameson JL, editores. Harrison. Principios de medicina interna. 15.<sup>a</sup> ed. Madrid: McGraw-Hill Interamericana; 2002.
4. Ficha técnica de Risperdal<sup>®</sup>. Laboratorio Janssen-Cilag. Enero 2007.
5. American Society of Health-System Pharmacist. AHFS drug information 2003. Bethesda.
6. Miller AL, Hall CS, Buchanan RW, et al. The Texas Medication Algorithm Project antipsychotic algorithm for schizophrenia: 2003 update. J Clin Psychiatry. 2004;65(4):500-8.

## ~~Citólisis hepática por infliximab~~

~~Sr. Director:~~

~~Infliximab es un anticuerpo monoclonal quimérico humano derivado del ratón que inhibe la actividad funcional del factor de necrosis tumoral alfa (TNF- $\alpha$ ) y forma complejos estables con el TNF- $\alpha$  humano, lo que lleva a la pérdida de actividad de éste. Está autorizado, entre otras indicaciones, para el tratamiento de la psoriasis en placas entre moderada y grave en adultos que no respondan o en los que está contraindicado otro tratamiento sistémico, incluidas la ciclosporina, el metotrexato o PUVA. Las reacciones adversas más frecuentes por infliximab fueron las relacionadas con la perfusión (disnea, urticaria y cefalea). Alrededor de un 10% de los pacientes experimentaron otro tipo de trastornos, como infecciones virales (gripe, virus del herpes), cefalea, vértigos y mareos, rubor, náuseas, dolor abdominal, fatiga, dolor torácico y elevación de las transaminasas hepáticas.~~

~~Su uso está contraindicado en pacientes con sepsis, tuberculosis, abscesos o infecciones oportunistas, e insuficiencia cardíaca moderada o grave<sup>1-3</sup>.~~

~~Describimos un caso de citólisis secundaria al uso de infliximab en un paciente con psoriasis en placas generalizada con afectación grave palmoplantar.~~

### ~~Descripción del caso~~

~~Varón de 32 años y 73 kg de peso, diagnosticado de psoriasis desde hace 10 años. No refiere alergias medicamentosas; es fumador y bebedor de fines de semana. Ha sido tratado durante el año 2005 y la primera mitad del año 2006 con efalizumab, ciclosporina y acitretina, sin resultados satisfactorios. En septiembre de 2006 presenta un brote agudo de psoriasis generalizada easi eritrodérmica y, tras una revisión por el servicio de dermatología, se inicia tratamiento con infliximab en dosis de 5mg/kg, seguida de dosis adicionales de 5mg/kg en perfusión a las 2 y 6 semanas siguientes a la primera, y con posterioridad cada 8 semanas. Se realiza previamente radiografía de tórax y analítica con bioquímica y hemograma, sin datos relevantes, así como 2 determinaciones de Mantoux separadas por una semana que fueron negativas. En octubre recibe la segunda perfusión, sin presentar efectos secundarios. Tras la tercera perfusión, en noviembre, se plantea el cambio de tratamiento a etanercept, pero el paciente prefiere continuar con infliximab por su buena toleran-~~